Lane Medical Library

Aus der Universitätsklinik und Poliklinik für Haut- und Geschlechtskrankheiten in Hamburg.
Direktor Prof. Dr. P. Mulzer.

Familiäres Auftreten von Cutis hyperelastica

INAUGURAL-DISSERTATION

ZUR ERLANGUNG
DER MEDIZINISCHEN DOKTORWÜRDE
EINER HOHEN MEDIZINISCHEN FAKULTÄT
DER HAMBURGISCHEN UNIVERSITÄT

vorgelegt von

OTTO ERBACH

Polizei-Med.-Rat in Altona

Hamburg 1932

CARL HOLLER-VERLAG UND DRUCKEREI HAMBURG 8, GRIMM 13.

Referent:

Prof. Dr. Mulzer.

Unter Cutis hyperelastica oder laxa ist eine eigentümliche Mißbildung der Haut bekannt, bei der die Haut des Körpers in mehr oder weniger umfangreichen Falten von ihrer Unterlage abgehoben werden kann, dann aber nach Aufhören des Zuges wieder rasch in ihre alte Lage zurückkehrt. Gleichzeitig mit dieser außergewöhnlichen Dehnbarkeit der Haut besteht eine unnatürliche Verschieblichkeit auf der Unterlage. Je nach dem Grade der Elastizität wird sie als Gummihaut (Jadassohn) oder Schlaffhaut (Ketlyn) bezeichnet, wobei unter letzterer eine Haut verstanden wird, deren Elastizität gering, ihre Dehnbarkeit aber so groß ist, daß die Haut gleichsam durch ihre eigene Schwere in schlaffen Falten herabhängt. Außerdem zeichnet sich diese Haut (wenigstens in den meisten bisher beschriebenen Fällen) dadurch sehr unangenehm aus, daß sie gegenüber mechanischen Insulten äußerst leicht verletzlich ist, nicht dieselbe Heilungstendenz hat, wie normale Haut, und nach der Heilung mehr oder weniger häßliche Narben hinterläßt. In einer Anzahl der bisher bekannt gewordenen Fälle ist diese Hauteigentümlichkeit vergesellschaftet mit einer abnorm großen Excursionsfähigkeit der Gelenke.

Ich hatte nun Gelegenheit, diesen ungewöhnlichen Zustand der Haut bei einer Familie zu beobachten, in der die Mutter und zwei Kinder das Phänomen der Cutis hyperelastica zeigen, während die übrigen vier Kinder ein normales Hautorgan haben.

Die Mutter ist jetzt 50 Jahre, der Sohn 20 und die Tochter 17 Jahre alt. Die Familienanamnese ist ohne Belang. Vielleicht von Interesse ist die Erzählung der Mutter, daß das jetzt 17-jährige Kind ihrer Schwester anormal klein sei. Die Mutter kennt den Zustand ihrer Haut solange sie denken kann, und von ihren beiden Kindern sagt sie, daß diese dasselbe Leiden seit ihrer Geburt hätten. Sie selbst wie ihre Kinder waren angeblich nie ernstlich krank. Die Geburten waren alle normal, sie meint sogar, sie seien leichter gewesen als bei anderen Frauen. Vor zirka acht Jahren wurde sie wegen einer Ovarialcyste operiert. Der Sohn erlitt vor etwa dreiviertel Jahren eine linksseitige Ellenbogenfraktur, die jetzt mit rechtwinkliger Versteifung ausgeheilt ist. Bei allen drei Personen ist der Befund der Haut so ziemlich derselbe. Die Haut läßt sich, besonders deutlich am Kopf und an den Extremitäten, aber auch am Stamm in mehr oder weniger großen Falten abheben; nach Aufhören des Zuges kehren die Falten sofort wieder in die normale Lage zurück, ohne eine Spur zu hinterlassen. Gleichzeitig besteht eine abnorm große Verschieblichkeit der Haut gegen ihre Unterlage. Es scheint, als ob das subkutane Fettgewebe fehlt. Die Haut ist dünn und nur locker

mit den tieferen Gewebsschichten verbunden. An den Streckseiten der Unterschenkel und der Unterarme und an den Stirnhöckern sieht man ausgedehnte, teilweise über handtellergroße, flache, scharf umschriebene Narbenbildungen, die stellenweise an Residuen tertiärer Lues erinnern. Diese Narbenbildungen sind bei allen drei Patienten an den gleichen Prädilektionsorten, also an Stellen, die Verletzungen besonders leicht ausgesetzt sind. Im Gegensatz hierzu fehlen auffälligerweise an den Händen Narbenbildungen völlig. Bei der Mutter, die an starker Varicenbildung leidet, sind in den letzten Jahren ausgedehnte torpide Ulcerationen an den Tibiakanten in den Narbengebieten aufgetreten, die jegliche Heilungstendenz vermissen lassen und jeder Therapie trotzen. Diese auffallenden und ausgedehnten Narbenbildungen, die außerdem eine bräunlichblaurote Verfärbung zeigen, sind die Folgen von Wunden, die auf Grund der außerordentlich leichten mechanischen Verletzlichkeit der Haut entstanden sind, und die sich auszeichnen durch schlechte Neigung zur Heilung. Von den Patienten wird übereinstimmend geschildert, daß bei jedem Fall oder Stoß die von diesen betroffene Hautstelle aufplatzt, wobei sich die Wundränder einrollen. Die Blutung ist aber nur unbedeutend. Diese Ränder stoßen sich nach einigen Tagen ab, und es entsteht dann eine große Wundfläche, die nur langsam mit der beschriebenen merkwürdigen Narbenbildung abheilt. Die Tochter erzählt z. B., daß sie im Alter von 14 Jahren durch einen relativ geringen Stoß am rechten Unterarm eine 10 Zentimeter lange, zwei Querfinger breite, klaffende, wenig blutende Wunde erhalten habe. Trotz ihres Abratens habe man die Wundränder mit 18 Klammern vereinigt. Nach drei Tagen mußten diese entfernt werden, da sie alle ausgerissen waren, und es kam zur Bildung einer großen Wundfläche, die nur langsam unter Hinterlassung einer über handtellergroßen Narbe abheilte. Ähnliches schildert der Sohn von einer großen Narbe am rechten Unterarm. Dieser gibt ferner als Ursache der Narbenbildung an der Vorderseite des Unterschenkels an, daß er bei einem Fall von der Treppe sich die ganze Haut abgeschrammt habe, die sich dann in großen Fetzen im Strumpf befand. Die leichte und weitgehende Verschieblichkeit der Haut gegen die Unterlage wird häufig dadurch sehr unangenehm empfunden, daß z. B. beim Abtrocknen der Haut das frottierende Handtuch die Haut gegen die Unterlage weitgehend verschiebt, wodurch dann bei der leichten Verletzbarkeit derselben Einrisse erfolgen können. — Bei allen drei Personen besteht außerdem eine stark auffallende Hyperflexibilität sämtlicher Gelenke, am ausgesprochensten an den Hand- und Fingergelenken. Unterdurchschnittliche Größe bei allen dreien. Beim Sohn findet sich noch eine Eigentümlichkeit: schon bei geringer Kälte verfärben sich seine Hände blaurot und werden

kalt, was bei Mutter und Tochter nicht der Fall ist. — Die übrige Untersuchung ergab bei den Patienten keinen nachweisbraen krankhaften Befund der inneren Organe und vor allem nicht des Nervensystems. Der Intellekt ist bei allen drei als sehr gut zu bezeichnen, und sie sind von heiterem Gemüt. Leider war es nicht möglich, die Haut mikroskopisch zu untersuchen, da keiner der Patienten sich ein Stück Haut exstirpieren lassen wollte, was ja bei den üblen Erfahrungen, die sie mit der schlechten Heilungstendenz ihrer Haut machten, leicht verständlich ist. Trotzdem schon mehrfach Untersuchungsergebnisse dieser Art vorliegen, wäre es von großem Interesse, auch hier sich Kenntnis vom mikroskopischen Befund der Haut zu verschaffen, und zwar deshalb, weil die bisher beschriebenen mikroskopischen Befunde wohl mehr oder minder gut die Dehnbarkeit und Verschieblichkeit der Haut erklären, nicht jedoch uns einen Einblick in die Pathogenese dieser eigenartigen Hautanomalie geben.

Frau B. K., 49 Jahre alt.

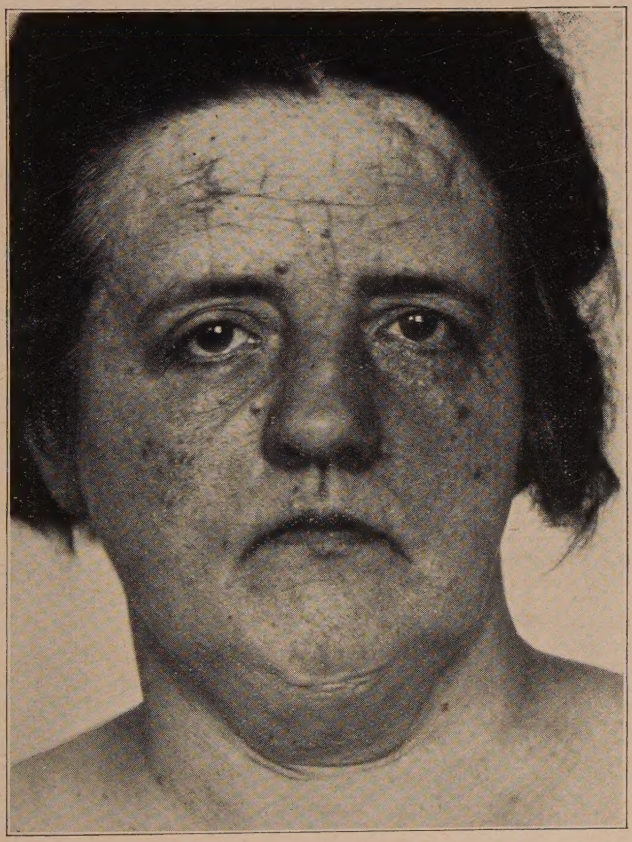

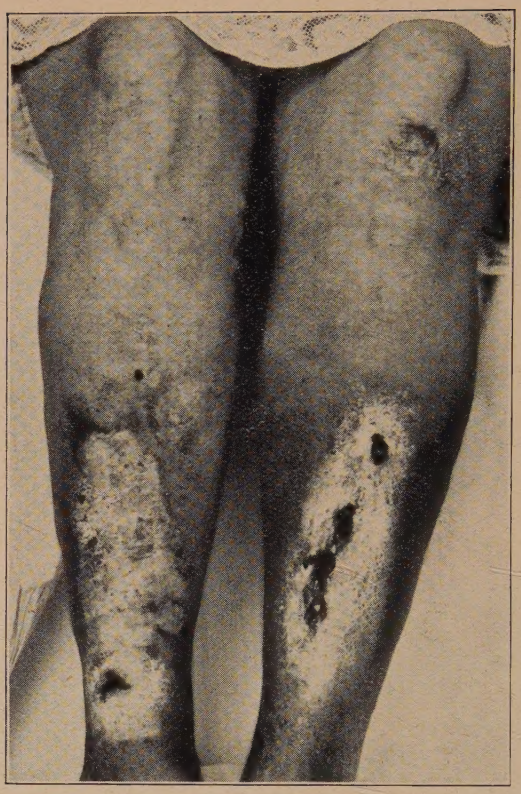

Die ersten in der Literatur bekannt gewordenen Beschreibungen berichten fast alle von Veränderungen an den elastischen und noch mehr an den kollagenen Bindegewebselementen. Die Epidermis ist nicht verändert, und von entzündlichen Zellinfiltraten um die Gefäße wird nur wenig berichtet. So fand Du-Mesnil bei vollständig normalem Verhalten der elastischen Fasern eine Umwandlung des derben Cutisgewebes in ein durchaus gleichartiges, nicht geformtes myxomatöses Gewebe mit totalem Schwund der Fibrillenbündel. Williams und Unna, welche die Haut desselben Patienten untersuchten, vermißten die myxomatöse Beschaffenheit des Cutisgewebes und nahmen an, daß die außerordentliche Dehnbarkeit der Haut auf „Schlängelung und Entrollbarkeit der Gefäße, Nerven und elastischen Fasern und auf der Aufsplitterung der collagenen Substanz beruht". Kopp glaubt, allerdings ohne Vornahme histologischer Untersuchungen, daß eine Vermehrung der elastischen Fasern und ein Fehlen der Bindegewebsstränge, die die Cutis mit der Unterlage verbinden, vorliege. Geldmacher fand in seinem Fall als histologischen Befund folgendes: „Die Hautdecke beträgt etwa

zwei Millimeter, darunter sofort dicke gelbe Fettschicht. (In diesem Fall besteht gleichzeitig Dystrophia adiposo-genitalis.) Unterhautbindegewebe kaum vorhanden. Die Cutis, die etwas zellreicher als normal ist, zeigt eine abnorm geringe Breite, welche einer auffallend hohen Lage der Schweißdrüßen entspricht. Geringe perivaskuläre Infiltrate. Glatte Muskulatur ohne Veränderung. Schweißdrüßen ohne Veränderung. Elastische Fasern in der Cutis von normaler Derbheit, in der obersten Schicht vielleicht etwas gelockert."

Herr A. K., 21 Jahre alt.

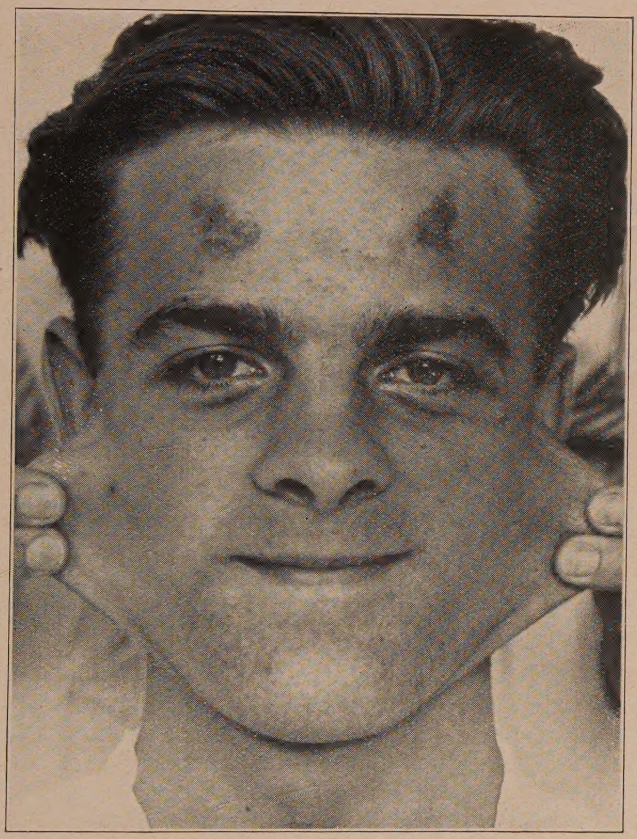

In dem von Raspi beschriebenen Fall von Cutis laxa bei einem vierzehnmonatigen Mädchen zeigte die histologische Untersuchung Unterentwicklung des elastischen Gewebes bei fast völligem Fehlen desselben in den obersten Coriumschichten, während es in den tieferen Schichten und der Subcutis

stark reduziert ist. Es weist jedoch keine degenerativen Veränderungen auf, die Bindegewebsbündel sind aufgelockert, und das subkutane lymphatische Netz ist übermäßig entwickelt. Bei Kroll's histologischer Untersuchung seines Falles war neben Hyperkeratose und Hyperakanthose ein starkes papilläres sowie in geringem Maße auch subpapilläres und perivaskuläres Infiltrat feststellbar. In den tieferen Schichten waren die Bindegewebszellen deutlich vermehrt und die Gewebswände erheblich verdickt. Das elastische Gewebe war knotig verdickt, gequollen und fehlte am Orte der Infiltrate ganz. Die Schweißdrüsen zeigten Epithelhyperplasie mit Sternzellen.

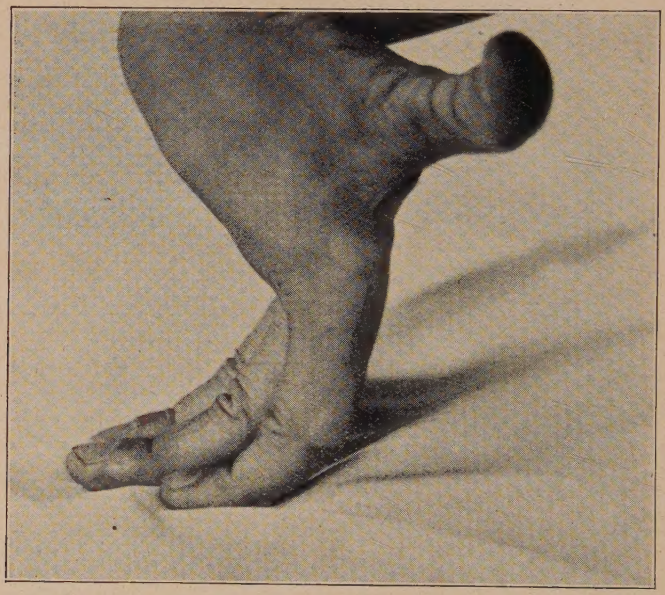

Der histologische Befund eines Berichtes über Cutis hyperelastica von Dobrosworskaja zeigt das Stratum Malpighi verdünnt, das Epithel ödematös und ein Oedem der papillären und subpapillären Schicht. Zahl und Dicke der Bindegewebsbündel ist vermindert, die Wand der Gefäße verdickt und infiltriert, das elastische Gewebe derselben geschwunden. Ferner besteht Hypertrophie der Muskelfasern und Atrophie der Talgdrüsen.

Van der Valk berichtet von einem 32jährigen Manne mit Cutis hyperelastica, wobei das elastische Gewebe unregelmäßig verteilt, hier und da geschwollen ist, und sich schlecht färben läßt.

Es sind in der Literatur nun eine ganze Reihe von Fällen von Cutis hyperelastica bzw. laxa beschrieben worden, die sich alle auszeichnen durch abnorme Dehnbarbeit und Vulnerabilität der Haut und zum Teil durch gleichzeitig bestehende Hyperflexibilität der Gelenke, und die den hier beschriebenen mehr oder weniger ähneln. Es ist aber bisher nicht gelungen, über die Pathogenese dieser Erscheinungen volle Klarheit zu schaffen, da man einerseits außer diesen Symptomen nichts sicher nachweisbar Krankhaftes an anderen Organen fand, andererseits aber wieder die Cutis laxa als Symptom bei Erkrankung anderer Organe beschrieben wurde. Da bei allen den Fällen von Cutis laxa, bei denen keine anderen Organerkrankungen nachweisbar sind, die erkrankten Elemente mesodermalen Ursprungs sind, liegt es nahe, alle diese Manifestationen als eine angeborene konstitutionelle Minderwertigkeit des Bindegewebsapparates anzusehen. Zu dieser Annahme ist man bisher berechtigt durch das familiäre Auftreten der Erscheinungen, wie sie in vorliegendem Fall beobachtet und auch in der Literatur beschrieben sind.

So berichtet Kopp von Vater und Sohn, wobei beim Vater die hyperelastische Haut stärker als beim Kinde ausgebildet war (eine Beobachtung, von welcher Kopp vermutet, daß daran vielleicht die gewerbsmäßige Übung des Hautspannens schuld sei).

Wiener hat über Erblichkeit Feststellungen machen können, wonach in drei Generationen zehn Individuen, und zwar gleichviel von beiden Geschlechtern, betroffen waren, und wobei die Betrachtung des Stammbaums ergab, daß es sich um dominante Vererbung handelte.

Von anderen Autoren sind Fälle beschrieben, die alle als Stütze für die Hypothese von der kongenitalen Dys- bzw. Aplasie des Bindegewebsapparates gelten können, so von Virchow, Lewin, Thieme, Vaglio, van der Valk, Meirowsky, Hirszfeldowa und Sterling. Diesen Fällen stehen nun aber eine ganze Reihe anderer gegenüber, die man nicht einfach als angeborene Anomalie sui generis bezeichnen kann, sondern wo teils Störungen im endokrinen System, teils Erkrankungen des Nervensystems vorliegen, ja sogar wo sich während einer akuten Erkrankung des Nervensystems die Cutis laxa als Krankheitssymptom einstellt und bei Rückgang der akuten Erscheinungen auch die Cutis laxa wieder besser wird.

Eine Reihe von Beobachtungen geben genügend Anhaltspunkte dafür, daß bei dieser eigenartigen Hautanomalie gleichzeitig Symptome bestehen, die für eine Dysfunktion im innersekretorischen System sprechen. Es sind dies vor allem

Zeichen, die im Sinne einer Unterfunktion der Schilddrüse, Ovarien und Hypophyse zu deuten sind. Aber da die endokrinen Organe als ein Organsystem zusammengefaßt werden können, das in engster Verbindung mit dem vegetativen Nervensystem steht, ist es nicht verwunderlich, wenn in der Literatur bei den berichteten Cutis-laxa-Fällen gleichzeitig Hinweise zu finden sind, die dafür sprechen, daß dieses ebenfalls irgendwie in Mitleidenschaft gezogen ist. Es liegt nahe, für das abnorme Verhalten der Gummihaut bzw. Schlaffhaut, eine Störung der inneren Sekretion verantwortlich zu machen, da es ja genügend Beispiele dafür gibt, welche Bedeutung die endokrinen Organe für die Entstehung von Hautkrankheiten haben. Das bekannteste, auf innersekretorischer Störung beruhende Krankheitsbild der Haut ist ja das Myxödem, für das als Ursache die Schilddrüsenatrophie erwiesen ist. Hierbei ist die Haut verdickt und das subkutane Gewebe fettarm, als Folge davon erscheint die Haut zu weit, was der Grund vielfacher Faltenbildung ist. Beim hypophysären Zwergwuchs kommt eine schlaffe und runzelige Haut des Gesichtes vor, wodurch der Ausdruck zu einem greisenhaften wird (Geroderma). Diese beiden Beispiele dürften wohl als Hinweis genügen, da es sonst zu weit führen würde, hier alle erwiesenen und vermuteten Beziehungen zwischen Haut und endokrinen Drüsen aufzuzählen. In der Literatur werden einige Fälle berichtet, die Wechselbeziehungen zwischen Cutis laxa und endokrinen Störungen vermuten lassen. Der instruktivste ist wohl der von Geldmacher, der einen „Fall von Dystrophia adiposo-genitalis mit Cutis laxa und hochgradiger Vulnerabilität der Haut beschreibt. Es handelt sich um einen neunjährigen Jungen, bei dem außer der auf innersekretorischer Störung beruhenden Dystrophia adiposo-genitalis (nicht nachweisbarer linker Hoden, verkümmerter rechter Hoden) das typische Bild der Cutis hyperelastica mit der übermäßigen Verletzbarkeit der Haut und der abnorm großen Excursionsfähigkeit der Gelenke besteht. Ein vermuteter Hypophysentumor kann röntgenologisch nicht bestätigt werden, dagegen zeigt der Befund des Augenhintergrundes eine Hyperämie der Papillen und der Netzhaut, die als eine im Anschluß an interkranielle Veränderungen entstandene Hyperämie aufzufassen ist. Der Verfasser hält es auf Grund seiner Beobachtung für wahrscheinlich, daß die Hautanomalien auf endokrine Störungen (vielleicht pluriglandulärer Art) zurückzuführen sind. Raspi vermutet bei einem Fall, der ein vierzehnmonatiges Kind betrifft, das bei der Geburt ein generalisiertes Oedem hatte, und bei dem nach der schnellen Resorption des Oedems sich eine unelastische Schlaffhaut entwickelte, ebenfalls innersekretorische Dysfunktion, besonders solche von seiten der Schilddrüse. Neben dem Gesichtsausdruck, welcher

entfernt an den eines Myxödems erinnerte, waren auch noch andere für eine innersekretorische Störung sprechende Zeichen vorhanden: Geringes Gewicht und geringe Größe; anthropometrische Maßzahlen, welche dem hypothyreoiden morphologischen Typ entsprechen. Hierher gehört vielleicht auch eine Beobachtung von Juliusberg und Löwental, nach der eine Weichheit des Knorpelgewebes und Cutis-laxa-ähnliche Hautveränderungen bei Hypoplasie der weiblichen Genitalien mit dem neunzehnten Lebensjahre begannen, und zwar zugleich mit dem Einsetzen der Menses und rasches Fortschreiten im Anschluß an ein Trauma. Auch hier bestand z. T. anormale Beweglichkeit der Gelenke. Dieser Fall läßt Beziehungen zwischen Geschlechtsorganen und Haut vermuten, und zwar im Sinne einer teilweisen Hypofunktion.

Noch deutlicher scheint der Zusammenhang zwischen endokriner Störung und hyperelastischer Haut aus einem Bericht von Dobrosworskaja hervorzugehen. Danach leidet eine 23jährige Frau seit Kindesalter an allgemeiner Fettsucht. Die Haut ist leicht verletzbar, deshalb mit vielen Narben bedeckt. Typische Cutis hyperelastica. Der Haarwuchs ist verringert. Größe 151 Zentimeter. Gewicht 66,5 Kilogramm. Die Mammae sind fast drüsenlos, der Uterus infantil, und die Libido sexualis fehlt. Die Schilddrüse ist nicht fühlbar. Hier besteht sicher Dysharmonie der innersekretorischen Tätigkeit von Hypophyse, Ovarien und Thyreoidea und der Meinung des Verfassers, daß es sich um eine pluriglanduläre Störung handelt, muß man sich ansschließen.

Aus der kurzen Notiz von Wowkonowicz (Sitzung der Warschauer dermat. Ges. vom 15. 2. 1923) über einen zehnjährigen Knaben mit Cutis laxa, der in körperlicher und geistiger Entwicklung zurückgeblieben ist, sind keine auf die Pathogenese hinweisende Schlüsse zu ziehen. Es ist aber immerhin ein Fall, der außer der Hautanomalie eine körperliche und geistige Unterwertigkeit zeigt.

Außer diesen auf innersekretorische Störungen hindeutenden Berichten und Befunden finden sich in der Literatur aber auch genügend Hinweise, daß das Nervensystem bei der Entstehung dieser Hauteigentümlichkeit nicht unbeteiligt ist. Bielschowsky erwähnt in seiner Arbeit „Beitrag zur Klinik und Pathologie der Lipatrophia circumscripta", daß „schon der erste in der Litaratur bekannte Fall aus dem Jahre 1657 durch seine strenge Halbseitigkeit einen Hinweis nach dieser Richtung gebe". Der schon einmal oben erwähnte Fall von Williams wird als geistig schwerfällig geschildert, bei dem eine große Empfindlichkeit gegen Kälte bestand, und der nur selten, und dann nur auf große Reize, etwas

schwitzte. 1901 beschrieb Joerdens eine „seltene Kombination von Syringomyelie mit Cutis laxa". Hier handelt es sich um einen 21jährigen Mann, der am ganzen Körper die Haut in großen Falten wie eine elastische Membran aufheben kann. Am stärksten gelingt dies bei der Kopfhaut, der Haut der oberen Extremitäten und der Haut der Brust und des Rückens. Seit Kindheit besteht eine Hyperflexibilität der Finger in den Metacarpophalangealgelenken, die auch bei der Schwester vorhanden sein soll. Daneben ergab die nähere Untersuchung einen Symptomenkomplex, der vom Verfasser als Syringomyelie gedeutet wird, und zwar: Temperatursinnstörungen und Analgesie an den Händen, sehr starke Cyanose der beiden Hände, der beiden unteren Drittel der Unterarme und teilweise der beiden Ohren.

Schuberts Fall betrifft einen 22jährigen Mann mit erhöhter elastischer Dehnbarkeit und Abhebbarkeit der Haut, kombiniert mit allgemeiner Hyperflexibilität besonders in den Metacarpophalangealgelenken. An den zu Traumen disponierten Stellen befinden sich knotige Auftreibungen, schlaffe Hautwülste oder Narben nach vorausgegangenen kleinen Verletzungen und Blutungen. Neurologisch besteht Verdacht auf Myatonia congenita, während inkretorisch nichts besonders zu finden ist. Roschewnikow beschreibt einen Fall von Cutis laxa in Kombination mit Recklinghausenscher Krankheit. Hier begann bei der Patientin im dritten Jahre im Gesicht eine Bildung von Hautfalten unter Erblindung des rechten Auges, dem im zehnten Lebensjahr das linke Auge folgte. Seit einigen Jahren kann sie nicht mehr gehen, der Kopf ist übermäßig groß, den sie in dauernder hockender Stellung mit der Hand stützen muß. Die Bildung von dicken weichen Hautfalten ist so groß geworden, daß sie aus dem Gesicht bis zur Brust herunterhängen. Es bestehen ferner Pigmentflecke, und in der Haut sind weiche, druckschmerzhafte Knoten fühlbar. Der Verfasser sieht beide Krankheiten als nebeneinander verlaufende erbliche Anomalien an, die abhängig sind von fehlerhafter Entwicklung des Mesoderm, während Bielschowsky von diesem Fall annimmt, daß er „den Übergang der als Schlaffhaut bezeichneten Hautveränderung zu den als Lappenelephantiasis bei Morbus Recklinghausen bekannten Bildern" zeigt.

Auf der Sitzung vom 29. und 30. VI. 1929 des Kongresses der Schweiz. dermat. Ges. berichtet Du Bois über einen Fall, bei dem die Haut der linken Körperhälfte äußerst dehnbar ist und nach Verletzungen, die immer mehr auf der linken Seite erfolgten, auffallend sichtbare Narbenbildung zurückbleibt (zit. nach Zentralbl. f. H. u. G., Bd. 35, 1931). Diese Halbseitigkeit läßt doch sicher eine Mitbeteiligung des Nervensystems in irgendeiner Art vermuten.

Capurro schildert bei einem 11jährigen Knaben die Cutis laxa als angeborene Mißbildung unter gleichzeitigem Bestehen einer auffallenden Schlaffheit der Gelenke und Hypotonie der Muskeln.

Einen äußerst interessanten und für die Pathogenese der Cutis laxa aufschlußreichen Bericht gibt Kroll: Danach erkrankte ein bis dahin völlig gesunder, von Lues, Alkoholismus und nachweisbaren hereditären Momenten verschonter 34-jähriger Mann an akuter, wahrscheinlich infektiöser „Athetosis duplex", die sich plötzlich über Gesicht, Sprache und alle Extremitäten, und zwar ohne Pyramidensymptome ausbreitete. Kurz nach Entwicklung des Nervenleidens entstand, außer vasomotorischen Störungen im Gesicht und am oberen Halsteil, das ausgesprochene Bild der Cutis laxa an beiden Handrücken und Handgelenken. Die Haut wird von Kroll als rauh und übermäßig trocken geschildert, die sich teigig anfühlt, dick gefaltet ist und sich leicht und übermäßig abheben läßt und eine auffallende Verletzbarkeit zeigt. Die Hautveränderungen waren auf der von der Nervenerkrankung stärker befallenen Seite auch stärker ausgeprägt. Parallel der Besserung der Nervensymptome erfolgte dann auch Rückbildung der Cutis laxa. Kroll nimmt nun an, daß unter dem Einfluß einer neurotropen Infektion die im Corpus striatum liegenden höheren vegetativen Zentren electiv ergriffen worden sind, und daß, da Nervensymptome und Hautveränderungen gleichzeitig zu- und abnahmen, hier die Ursache beider Störungen liegen müsse. Gleichzeitig erwähnt er in seiner Arbeit zwei weitere Fälle von Cutis laxa, bei denen es sich um Patienten mit deformierten Schädeln und Gangstörungen handelte, und die hierdurch einen Hinweis auf Störungen im Nervensystem geben.

Bielschowsky beobachtete einen Fall von Cutis laxa in Verbindung mit einer Neurinomatose. Bei dem 28jährigen Mann entwickelte sich vor zirka zwei Jahren eine aufffallende Faltbarkeit der Haut der Schulterblattgegend. Einige Monate später empfand er beim Liegen öfters Schmerzen, weil die Rückenhaut stellenweise eingeklemmt und bei Bewegungen abgedreht wurde. Diese Erscheinungen zeigten sich allmählich auch an Unterarmen und Unterschenkeln. Es kam zu auffallend wenig blutenden Verletzungen, da Patient mit der lockeren Haut hängen blieb, die dann einriß. Gleichzeitig mit dem Auftreten der Hautveränderung trat Gewichtsverlust und starke Abnahme der körperlichen Leistungsfähigkeit ein. Die Haut wird beschrieben als dünn und nur locker mit den tieferen Gewebsschichten verbunden. Sie läßt sich leicht von der Unterlage abheben und schnellt dann wie ein überdehntes Gummiband in ihre alte Lage zurück. An den Unterarmen und Unterschenkeln befinden sich zahlreiche dunkelblaue bis rotbraune

Flecke und viele meist glatte Narben. Das gesamte subkutane Fett scheint geschwunden. Am Rücken und in Schulterblatthöhe und in der Kreuzbeingegend hängt die Haut in schlaffen Falten herunter. Hier ist die Dehnbarkeit besonders groß, die Elastizität aber gering. Die mikroskopische Untersuchung ergab eine neurinomatöse Veränderung der Hautnerven und eine abnorme Pigmentation der Epidermis bis weit in die Cutis hinein. Die Erkrankung gehört histologisch also in die Gruppe des Morbus Recklinghausen. Da die neurinomatösen Veränderungen nur mikroskopisch und nicht klinisch feststellbar waren, wirft Verfasser die Frage auf, ob nicht unter den beschriebenen Fällen von Cutis laxa manche sind, die zum Morbus Recklinghausen gehören. Er führt die Veränderungen an Haut und Unterhautzellgewebe auf die neurinomatöse Erkrankung der Hautnerven zurück und deutet das ganze Bild als Ausdruck einer trophoneurotischen Störung. Dies ist allerdings, wie auch zum Ausdruck gebracht wird, eine Annahme, die in Widerspruch steht zu dem in der Literatur oft vertretenen Standpunkt, daß das Fettgewebe weitgehend von den peripheren Nerven unabhängig ist. Er nimmt aber an, daß nicht das vom Nerven abgetrennte subkutane Fettgewebe atrophiert, sondern das unter abnorm nervösem Reiz stehende, und schlägt vor, das Krankheitsbild Lipatrophia circumscripta zu nennen. Die Annahme, daß neurogene Dystrophien infolge dauernden, abnorm nervösen Reizes entstehen können, findet eine Stütze in der gelegentlichen Beobachtung von Hautdystrophie bei verletzten peripherischen Nerven, die nicht völlig unterbrochen, sondern nur teilweise verletzt in schrumpfendem Nervengewebe eingebettet waren, und wo operative Freilegung und Entfernung von Neuromen in einigen Fällen Besserung der Hautdystrophie brachte.

Zusammenfassend läßt sich folgendes sagen: Die Symptome der Cutis hyperelastica sind außergewöhnliche Dehnbarkeit und unnatürliche Verschieblichkeit der Haut gegen ihre Unterlage. Gleichzeitig besteht äußerst leichte Verletzbarkeit, schlechte Heilungstendenz der Haut, und die Heilung erfolgt unter Hinterlassung auffallender Narben.

Dazu gehört ferner eine abnorm große Beweglichkeit der Gelenke. Alles dieses findet sich bei den drei hier beschriebenen Patienten und ist auch von einer Anzahl anderer Autoren beobachtet worden. Da sonst keine anderen Organerkrankungen nachzuweisen sind, muß man zu dem Schluß kommen, daß es sich bei dem ganzen Symptomenkomplex um eine angeborene konstitutionelle Minderwertigkeit des Bindegewebsapparates handelt.

Bei der Durchsicht der Literatur finden sich aber auch Beispiele dafür, daß das Bestehen einer Gummihaut bzw. Schlaffhaut im Zusammenhang gebracht werden kann mit einer

Dysfunktion im innersekretorischen System, und zwar vor allem im Sinne einer Unterfunktion desselben. Hierzu kommen aber auch eine Reihe von Beobachtungen, die eindeutig darauf hinweisen, daß bei Erkrankung nervöser Elemente eine Cutis laxa bezw. hyperelastica entstehen kann.

Zum Schluß sei es mir gestattet, Herrn Prof. Dr. Mulzer für die Überlassung des Themas und Herrn Priv. - Doz. Dr. Keining für die freundliche Beratung meinen Dank zum Ausdruck zu bringen.

LITERATUR:

Bielschowsky: Deutsch. Archiv f. klin. Med. 166, 1930

Capurro: Archiv latino-american. de pediat., Bd. 20, Nr. 11, 1926.

Dobrosworskaja: Ber. a. d. Klin. f. H. u. G., Rostow a. Don.

Du Bois: Kongr. d. Schweiz. dermat. Ges., Genf, Sitzg. v. 29. X. 1929.

Geldmacher: Inaug Diss. Bonn, Okt. 1920.

Handbuch d. Haut- und Geschlechtskrankheiten, Bd. I/1 u. III.

Hirszfeldowa und Sterling: Pedjatria polska, Bd. 4, H. 3, 1924.

Jessner: Lehrbuch der Haut- und Geschlechtskrankheiten.

Joerdens: Med. Klin. 1909, Nr. 23.

Juliusberg und Löwental: Kongr. d. deutsch. Dermatologen 1925.

Kopp: Münch. m. W. 1888, Nr. 15.

Koschewnikow: Venerologie u. Dermatologie 1926, Nr. 1.

Kroll: Zeitschr. f. d. ges. Neurol. u. Prychiat. Bd. 105.

Lewin: Sitzg. d. Charitéärzte v. 28. 7. 1892.

Meirowski: Sitzg. d. Kölner dermatol. Ges. v. 15. II. 1927.

Mulzer: Lehrbuch der Haut und Geschlechtskrankheiten.

Raspi: Riv. di clin. pediatr. Bd. 25, H. 9, 1927.

Riecke: Lehrbuch der Haut- und Geschlechtskranheiten.

Seifert: Centralbl. f. inn. Med. 1890, Nr. 3.

Schubert: Deutsch. dermat. Ges. d. Tschechoslowak. Republ., Sitzg. v. 7. XII. 1924.

Thieme: Vers. süddeutsch. Dermat. in München Sitzg. v. 26. IV. 1930.

Tschernobugow: Monatsschr. f. prakt. Dermat. Bd. 14, S. 76.

Vaglio: Pediastria, Jg. 31, H. 6, 1923.

Van der Valk: Nederlandsch Tijdschr. v. geneesk. Jg. 70, Nr. 20.

Virchow: iStzg. d. Berlin. Ges. f. Anthropotologie vom 15. X. 1892.

Wiener: Archiv f. Dermat. Bd. 148, H. 3, 1925.

Williams: Monatsschr. f. prakt. Dermat.

Wowkonowicz: Warsch. dermat. Ges. Sitzg. v. 15. II. 1923.

LEBENSLAUF.

Ich bin am 31. XII. 1885 als Sohn des Kaufmanns Jacob Erbach in Heidelberg geboren. Ostern 1905 bestand ich das Abiturienten-Examen am humanistischen Gymnasium in Heidelberg. Dort studierte ich Medizin und bestand mein Staatsexamen im Frühjahr 1911. Nach der Approbation war ich Assistenzarzt am Dr. Senkenbergschen Bürger-Hospital in Frankfurt /M. Oktober 1913 genügte ich meiner Dienstpflicht und machte dann den ganzen Krieg als Assistenz- bezw. Oberarzt der Reserve an der Front mit. Nach dem Kriege trat ich in ein Freicorps ein und am 1. März 1920 in die Schutzpolizei. Während meiner Zugehörigkeit hierzu nahm ich teil an der Abwehr des Spartakistenaufstandes im Ruhrgebiet, des polnischen Aufstandes in Ober-Schlesien und wurde 1923 aus dem besetzten Gebiet ausgewiesen. Seit dem 1. Februar 1924 bin ich bei der staatlichen Polizeiverwaltung Altona-Wandsbek als Polizei-Medizinalrat und leitender Arzt des Polizei-Präsidiums Altona tätig.